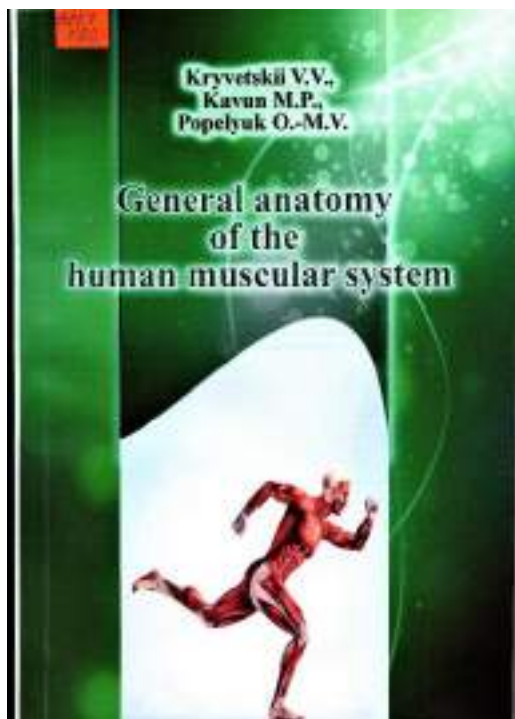


611.7

К 82

Кривецький В.В., Кавун М.П., Попелюк О.-М.В. Нормальна анатомія м'язевої системи людини Чернівці: Прут, 2018. 205 с.



У навчальному посібнику описані та ілюстровані оригінальними рисунками структурно-функціональні особливості активної частини опорно-рухового апарата. Наведені дані про розвиток, будову та біомеханіку рухів скелетних м'язів людини.

Посібник розрахований на студентів вищих медичних навчальних закладів освіти України, лікарів-інтернів, молодих науковців, магістрів медицини, хірургів, травматологів та викладачів.

Навчальний посібник адаптований до програм вищих медичних закладів освіти відповідно до стандартів вищої освіти України.

Kryvetskiy V.V., Kavun M.P., Popeliuk O.-M.V. General anatomy of the human muscular system. Чернівці: Прут, 2018. 205 с.

The structural-functional peculiarities of the active part of the locomotor apparatus have been described and illustrated in the training aid. The data pertaining to the development, structure and biomechanics of the movement of the skeletal muscles of the human being have been adduced.

The manual is prepared for students of higher medical schools, internship doctors, young researchers, Masters of Medicine, traumatologists and lecturers.

The training aid has been adapted to the curricular of higher medical educational establishments.

## CONTENTS

Introduction	5
Gross anatomy of muscular system	16
Classification of muscles	19
Elements of muscular biomechanics	24
Development and age peculiarities of skeletal musces	29
SPECIAL MYOLOGY	34
Structural and functional organization of muscles of the trunk	35
Muscles of the back	35
Superficial back muscles	37
The deep back muscles	41
Fascia and topography of the back	46
Muscles of the chest	49
Superficial muscles of the thorax	49
Deep muscles of the thorax	51
Fascia and topography of the thorax	56

Diaphragm	59
Abdominal muscles	64
Anterior group of abdominal muscles	65
Lateral group of abdominal muscles	65
Posterior abdominal muscle group	68
Fascia of the abdominal wall	68
Topography of the anterior abdominal wall	70
Biomechanics of trunk	75
The structural and functional organization of muscles of the head and neck	79
Superficial muscles of neck	80
Middle group of muscles of neck	83
Deep muscles of the neck	86
Regions and triangles of the neck	90
The Fasciae of the neck	94
The Muscles of the head	99
The muscles of Mastication	99
The muscles of the facial expressions	99
Fascia of the head	110
Structural and functional organization of the upper extremity	113
The muscles of the shoulder girdle	113
Muscles of the free upper extremity	115
The muscles of the brachial region	115
The muscles of the forearm	120
The muscles of the hand	129
Fascia and tendon sheath of the muscles of the upper limb	135
Topographic anatomy of the upper limb	141
Structural and functional organization of the muscles of the lower extremity	145
The muscles of the pelvic girdle	145
The muscles of the free lower extremity	151
The muscles of the thigh	151
The muscles of the shin	159
The muscles of the foot	166
Fascia and tendon sheath of the lower limb	173
Topographic anatomy of the lower limb	178
Biomechanics of lower limb movements	182
The movements in the hip joint	186
Medical terminology	188
MCI-type questions	191
Self-control questions	194
References	201